



LES IMMUNOGLOBULINES MONOCLONALES - PIC Monoclonal -



INTRODUCTION

La prévalence des immunoglobulines monoclonales dépistée à l'électrophorèse des protéines sériques (EPS) dans la population générale augmente avec l'âge. Elle atteint 8,8% chez les patients de plus 80 ans.

Elles ne sont toutefois pas toujours signe de malignité. Outre les causes réactionnelles possibles (infections aiguës/chroniques, maladies auto-immunes...), le diagnostic différentiel entre une immunoglobuline monoclonale de signification indéterminée (IMSI) et une immunoglobuline monoclonale associée à une hémopathie maligne (myélome, maladie de Waldenström, lymphome...) s'impose fréquemment. Plus de la moitié des immunoglobulines monoclonales de découverte fortuite sont des IMSI.

Une IMSI est définie comme une immunoglobuline monoclonale isolée et inférieure à 30g/L asymptomatique. C'est un diagnostic d'élimination.

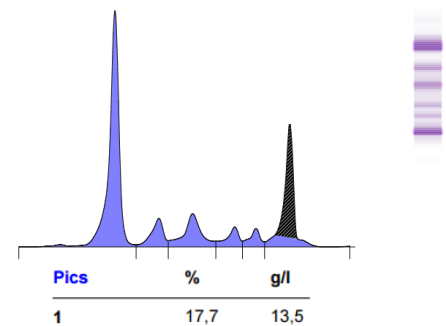
La présence d'une IMSI ne nécessite aucun traitement mais une surveillance régulière (cf logigramme au verso) compte tenu du risque d'évolution maligne de 1%/an (en fonction du taux et de l'isotype, l'hématologue peut imposer une surveillance plus rapprochée).

Quand prescrire une électrophorèse des protéines sériques ?

L'EPS ne doit pas être prescrite en systématique.

Elle est principalement indiquée en cas de signes faisant évoquer une maladie associée à une immunoglobuline monoclonale (suspicion de myélome multiple, syndrome lympho-prolifératif...).

La primo-prescription d'une électrophorèse des protéines sériques se justifie devant des signes cliniques évocateurs ou des arguments biologiques et/ou radiologiques :



Signes cliniques :

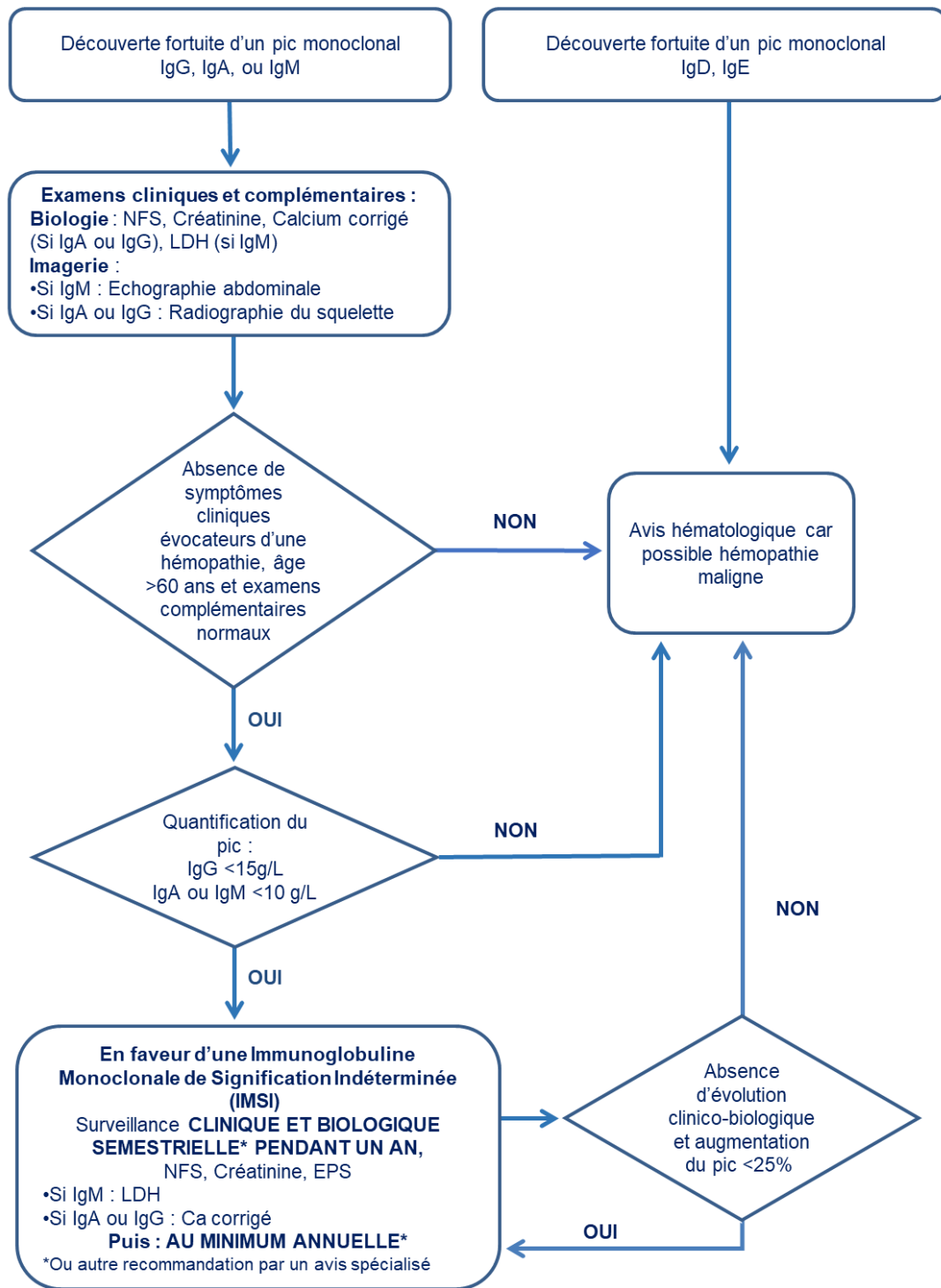
- Adénopathies, splénomégalie
- Infections pulmonaires ou des voies aériennes supérieures à répétition
- Douleurs osseuses non traumatiques (radiographies normales)
- Polyarthrite inexpliquée, fracture spontanée
- Purpura vasculaire
- Syndrome d'hyperviscosité
- Neuropathie périphérique inexpliquée

Arguments biologiques ou radiologiques

- Anomalie de l'hémogramme sans cause évidente
- VS élevée avec CRP normale
- Hypercalcémie (corrigée en fonction de l'albuminémie/protidémie).
- Insuffisance rénale récente sans obstacle.
- Protéinurie significatives (>0.5g/l)
- Anomalies radiologiques osseuses : fracture vertébrale suspecte, fracture pathologique, géodes

A SAVOIR : Votre biologiste peut compléter l'exploration en cas d'anomalie à l'électrophorèse
Le motif de prescription est une aide à l'interprétation
Il est recommandé que le patient soit suivi dans le même laboratoire

L'algorithme



Le rôle du biologiste

La quantification du pic sera faite par la mesure de l'aire sous la courbe sur l'EPS, et permettra son suivi quantitatif. La nature de l'isotype (IgG, IgA..., lambda ou kappa) sera déterminée par immuno-fixation ou immuno-typage. Le dosage des immunoglobulines permet d'évaluer la diminution éventuelle des autres isotypes mais ne permet pas le suivi du pic. Pour le suivi, il est recommandé que le patient se rende toujours dans le même laboratoire. En effet, l'estimation du pic sera réalisée en tenant compte de l'antériorité, et évite la redondance d'exams. L'EPS permet parfois la découverte d'une hypogammaglobulinémie. Elle peut être aussi un signe d'hémopathie sous-jacente (myélome non sécrétant, syndrome lympho-prolifératif ...) et doit être explorée s'il existe des signes évocateurs. D'autres commentaires peuvent être indiqués par votre biologiste mais ne nécessitent pas systématiquement d'exploration comme : restriction d'hétérogénéité, augmentation polyclonale...

Pour rappel : le dosage des chaînes légères libres n'est actuellement pas remboursé par la sécurité sociale